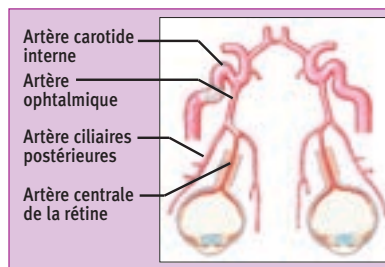


Occlusion de l'artère centrale de la rétine et de ses branches

V. Biousse, unité de neuro-ophtalmologie, université Emory, Atlanta, États-Unis



L'artère centrale de la rétine (ACR) vascularise la rétine. C'est une branche de l'artère ophtalmique, qui elle-même provient de la carotide interne. Les artères ciliaires postérieures naissent également de l'artère ophtalmique et vascularisent la choroïde.

Occlusion de l'ACR : L'occlusion de l'ACR entraîne une ischémie rétinienne diffuse. La rétine ischémique, œdématisée, apparaît blanchâtre, notamment au pôle postérieur où la rétine est plus épaisse. Dans la région fovéale (centre de la macula), la rétine est très fine, et la couleur rouge sombre de la choroïde sous-jacente (qui n'est pas vascularisée par l'ACR) contraste avec la rétine blanchâtre avoisinante, donnant l'aspect classique de macula "rouge-cerise").

L'occlusion de l'ACR se traduit cliniquement par :

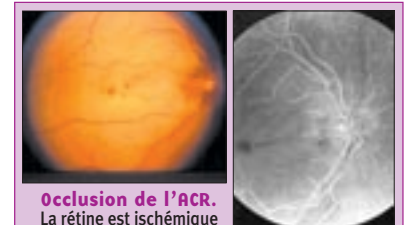– une baisse d'acuité visuelle monoculaire sévère ;

– un phénomène de déafférentation pupillaire ;
– une rétine blanchâtre avec macula "rouge cerise" ;
– en général, une absence d'œdème papillaire ;
– des artères grêles parfois avec embole visible ;
– un mauvais pronostic.

Les traitements à la phase aiguë incluent :

– un massage oculaire pour déloger un embole ;
– une ponction de la chambre antérieure pour réduire la pression intraoculaire ;
– des antiagrégants plaquettaires ou des anticoagulants (rarement efficaces) ;

– une thrombolyse in situ dans l'artère ophtalmique ;
– la prévention d'un accident ischémique cérébral ou oculaire controlatéral.



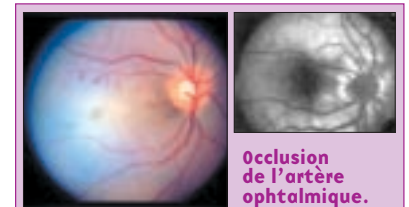
Occlusion de l'ACR. La rétine est ischémique et la macula "rouge cerise". Les artères sont très grêles. Angiographie à la fluorescéine montrant un remplissage très lent de l'ACR, tandis que la fluorescence choroïdienne et du nerf optique est normale.

Occlusion de l'artère ophtalmique : elle est rare. Elle entraîne une ischémie complète de la rétine, de la choroïde et de la tête du nerf optique.

Elle se traduit par :

– une baisse d'acuité visuelle sévère ;

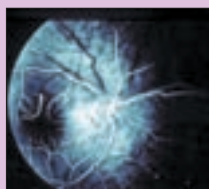
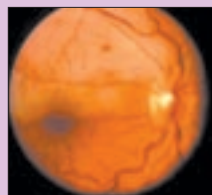
– un phénomène de déafférentation pupillaire ;
– une rétine blanchâtre sans tache "rouge cerise" ;
– un œdème papillaire secondaire à l'ischémie du nerf optique ;
– des artères grêles.



Occlusion de l'artère ophtalmique. La totalité de la rétine est ischémique. Les artères sont très grêles. Angiographie à la fluorescéine montrant un remplissage très lent de l'ACR, de la circulation choroïdienne et des vaisseaux péripapillaires.

Occlusion de branche de l'ACR :

L'occlusion d'une des branches de l'ACR entraîne une ischémie rétinienne dans le territoire correspondant. L'acuité visuelle centrale est en général conservée, et le patient présente un déficit du champ visuel altitudinal de l'œil affecté. Le mécanisme principal est embolique.

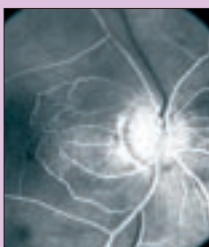
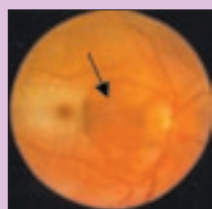


Occlusion de la branche temporale supérieure de l'ACR.

La partie supérieure de la rétine est ischémique. L'artère est très grêle. Angiographie à la fluorescéine montrant un remplissage très lent de l'artère correspondante.

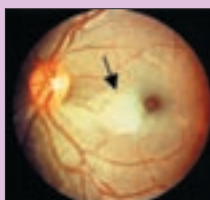Épargne ou occlusion des artères ciliorétiniennes :

Dans environ 20 % des cas, il existe des artères ciliorétiniennes participant à la vascularisation de la région maculaire. Elles proviennent de la circulation ciliaire postérieure et sont donc épargnées au cours de l'occlusion de l'ACR. Ces patients ayant une artère ciliorétinienne gardent souvent une bonne acuité visuelle centrale car la vascularisation de la macula est intacte.



Occlusion de l'ACR avec épargne ciliorétinienne.

La rétine ischémique est blanchâtre. Le territoire vascularisé par l'artère ciliorétinienne reste orange (flèche). L'angiographie à la fluorescéine montre un remplissage très lent de l'ACR tandis que la choroïde et l'artère ciliorétinienne se remplissent normalement.



Une occlusion isolée de l'artère ciliorétinienne (flèche) avec épargne de l'ACR suggère une maladie des petites artères telle que l'artérite temporale de Horton.

À retenir

1. La principale cause d'occlusion de l'ACR est une sténose athéromateuse de l'artère carotide interne homolatérale. Un écho-doppler carotidien est à réaliser immédiatement, et le patient doit être pris en charge à la phase aiguë, comme le patient présentant un accident ischémique cérébral.
2. L'artérite temporale de Horton doit être évoquée chez tout patient de plus de 60 ans présentant une occlusion de l'ACR.
3. Une occlusion de l'ACR associée à des douleurs du globe oculaire évoque une dissection de l'artère carotide interne ou l'artérite temporale de Horton.
4. Une occlusion de branche de l'ACR suggère un mécanisme embolique.
5. Une occlusion d'une artère ciliorétinienne n'est qu'exceptionnellement secondaire à un mécanisme embolique. L'artérite temporale de Horton doit être évoquée.
6. De multiples traitements sont souvent entrepris lorsqu'un patient présente une occlusion de l'ACR. Aucun traitement n'a fait la preuve de son efficacité dans un essai randomisé, et les patients sont considérés au cas par cas en fonction du terrain, de la cause de l'occlusion de l'ACR et de la rapidité de la prise en charge. Une collaboration entre ophtalmologistes et neurologues vasculaires est indispensable.