Attaque cérébrale et Dissection des artères cérébrales

http://www.attaquecerebrale.org

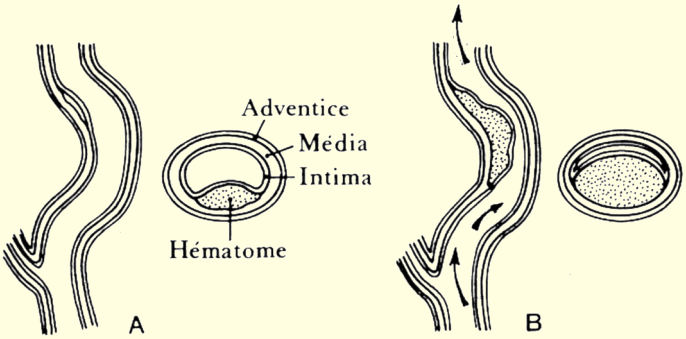

La dissection de l'artère carotide ou vertébrale est le résultat d'un saignement dans la paroi de l'artère.

La conséquence immédiate pour le patient est la douleur aiguë dans le cou, à l'endroit de l'hématome, et parfois un rétrécissement de la pupille, car l'élargissement de la paroi de l'artère par l'hémorragie comprime des nerfs sympathiques qui entourent l'artère et innervent la pupille. On parle de syndrome de Claude bernard Horner

La 2ème conséquence est que l'obstruction complète de l'artère par l'hématome de paroi stoppe la circulation du sang vers le cerveau. Il peut en résulter une perte de la fonction de l'hémi-cerveau : paralysie, perte de la parole, perte de la vue d'un côté, perte de la sensibilité d'un côté. Ces symptômes peuvent être transitoire ou, dans le pire des cas, permanents.

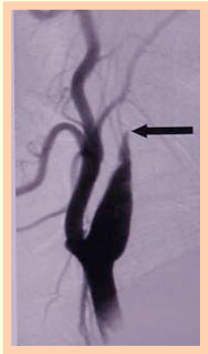

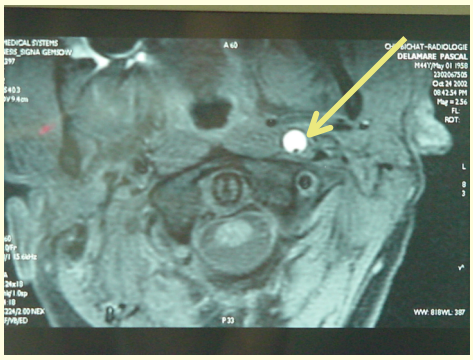

Le diagnostic repose sur l'IRM avec des séquences qui suppriment la graisse qui se trouve autour des vaisseaux

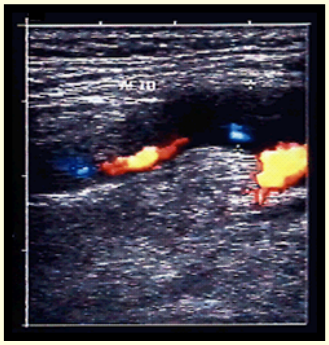

L'échographie de l'artère carotide ou de l'artère vertébrale peut aussi facilement montrer l'hématome de la paroi de l'artère

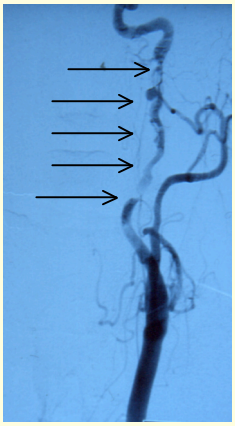

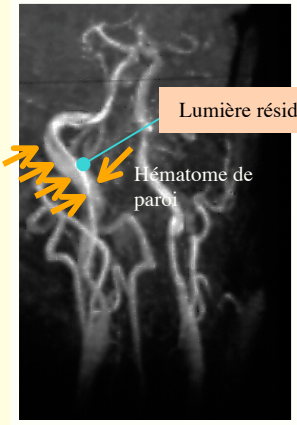

L'artériographie cérébrale ou l'angiographie par résonance magnétique montre l'étendue de la dissection en hauteur

- Fréquence: 2% de l'ensemble des infarctus cérébraux, jusqu'à 20% de l'ensemble des infarctus cérébraux des sujets de moins de 55 ans (lesquels représentent 20 000 AVC chaque année en France)
- la cause est inconnue
- on connaît des facteurs de risque: choc ou traumatisme cervical (chute en ski, en vélo, élongation du cou, manipulation cervicale), infection récente (angine, sinusite, bronchite, etc…), migraine ; tout ces facteurs peuvent n'être que des coïncidences
- d'autres facteurs sont des maladies du tissu élastique des artères : dysplasie artérielle, maladie de Marfan, maladie d'Elhers-Danlos (très rare)
- la conséquence est qu'il faut aider la recherche sur les mécanismes et les causes des dissections de artères cérébrales

- L'aggravation ou la récidive de symptômes cérébraux peut survenir dans les 30 premiers jours
- leur fréquence est de 12% des patients
- C'est pourquoi on traite les patients par anticoagulant pendant 5 à 6 semaines, ou par d'autres méthodes de revascularisation
- Le devenir de l'hématome de paroi est, comme tous les hématomes, une résorption spontanée ett un retour à un calibre normal de l'artère
- On s'assure par une imagerie qu'il n'y a pas de poche résiduelle (on parle de faux anévrysme), qui, en soit, n'a pas de caractère de gravité et nécessite une simple surveillance pour s'assurer que sa taille n'augmente pas
- Pour ceux qui ont un déficit neurologique résiduel, une rééducation est nécessaire, parfois longue

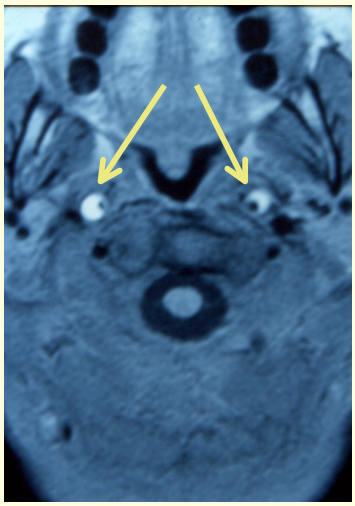

- La récidive est exceptionnelle: moins de 5% des cas
- Il n'y a aucun traitement préventif connu
- Il n'y a pas de transmission familiale, vos enfants ne sont pas à risque
- Vous pouvez prendre l'avion
- Vous pouvez reprendre une activité sportive, dès que vous êtes guéri
- Tous les sports vous sont permis y compris la plongée sous-marine

S.O.S ATTAQUE CÉRÉBRALE